

Куклин И.А., Кохан М.М., Сазонов С.В., Волкова Н.В.,  
Римар О.Г., Сафонова Г.Д., Тюленева А.С.

## ФОЛЛИКУЛОТРОПНЫЙ ВАРИАНТ ГРИБОВИДНОГО МИКОЗА. «ДУЭТ» КЛИНИЧЕСКИХ СЛУЧАЕВ

ФГБУ Уральский научно-исследовательский институт дерматовенерологии и иммунопатологии;

ГБОУ ВПО Уральский государственный медицинский университет;

Клиника лазерной косметологии «Linline»;

ГАУЗ СО Институт медицинских клеточных технологий,

г. Екатеринбург, Российская Федерация

**Резюме.** В статье представлены современные данные, касающиеся клинической картины, патоморфологических особенностей, дифференциальной диагностики и лечения фолликулотропного варианта грибовидного микоза. Представлены описания собственных клинических наблюдений фолликулотропного варианта грибовидного микоза у двух мужчин 72 и 44 лет, находившихся на лечении в отделении хронических дерматозов. Диагноз был верифицирован на основании оценки клинических проявлений, данных гистологического и иммуногистохимического исследований биоптата кожи. Представленный «дуэт» клинических случаев демонстрирует сложность установления диагноза фолликулотропного варианта грибовидного микоза, подчеркивает необходимость использования современных гистологических и иммуногистохимических методов исследования биоптата кожи для своевременной реализации терапевтических технологий и увеличения выживаемости пациентов.

**Ключевые слова:** грибовидный микоз, фолликулотропный вариант, диагностика, лечение

Грибовидный микоз (ГМ) — наиболее частый клинический вариант первичных Т-клеточных лимфом кожи. Показатель заболеваемости ГМ в мире составляет 0,36 на 100 тысяч населения [1, 2, 3].

Патоморфологической особенностью грибовидного микоза является пролиферация Т-лимфоцитов малых и средних размеров с церебриформными ядрами. С учетом характера и локализации Т-лимфоцитарных инфильтратов выделяют редкие подтипы данной нозологии: фолликулотропный ГМ, педжетоидный ретикулез, синдром гранулематозной «вялой» кожи [1, 2, 4, 5, 6].

Обсуждаемый в настоящей статье фолликулотропный вариант ГМ определяется тропностью пролиферата к волосяным фолликулам [5, 6, 7]. Клеточный инфильтрат, состоящий из Т-лимфоцитов, эозинофилов, иногда плазмочитов, формируется, в первую очередь, в области придатков кожи. Большое количество клеток Лангерганса обнаруживается в эпителии фолликулов. В ряде случаев развивается муцинозная дегенерация (фолликулярный муциноз) [5, 6].

Фолликулотропный ГМ встречается, как правило, у лиц старше 40 лет, преимущественно мужского пола. При этом распространенность в структуре всех Т-клеточных лимфом кожи составляет не более 4 % [1, 5, 7].

Клиническими проявлениями фолликулотропного ГМ являются розово-желтые папулезные высыпания, фолликулярные кисты, комедоноподобные очаги, бляшки и опухолевые образования. Характерным признаком считают сочетание изъязвленных бляшек и alopecii в области бровей. В большинстве случаев поражается кожа головы, однако процесс может носить распространенный характер [5, 8].

При иммуногистохимическом исследовании большая часть опухолевых клеток экспрессируют антиген CD4. Методом ПЦР диагностики может выявляться клоная реаранжировка Т-клеточного рецептора [6, 7, 9].

Дифференциальный диагноз фолликулотропного варианта грибовидного микоза включает большое число нозологических единиц. В том числе, хронические доброкачественные дерматозы: atopический дерматит (пруригинозная форма), хроническая экзема, псориаз, папуло-некротический васкулит, мелкоузелковый саркоидоз кожи. Среди злокачественных новообразований кожи дифференциальную диагностику проводят с экстрамаммарной формой болезни Педжета, болезнью Бовена, синдромом множественной невоидной базальноклеточной эпителиомы Горлина-Гольца; среди псевдолимфом — с доброкачественным лимфоаденозом кожи, лимфоидной инфильтрацией

кожи после укусов, татуировок, инъекций [7, 8, 10, 11].

Относительно других типов обсуждаемой патологии фолликулотропный грибовидный микоз отличается худшим прогнозом. Пятилетняя выживаемость составляет 70–80% [5].

Современный арсенал лекарственных средств, используемых для лечения фолликулотропного ГМ, включает цитостатические и противоопухолевые препараты (проспидия хлорид, винкристин, винбластин, интерферон альфа-2а, интерферон альфа-2b), системные глюкокортикостероидные препараты (преднизолон, бетаметазон динатрия фосфат), топические глюкокортикостероиды III–IV класса активности (флуоцинолона ацетонид, мометазон фураат, бетаметазон дипропионат, клобетазол пропионат). Также используют ПУВА — терапию, электронно-лучевую терапию, рентгено- и гамма-терапию [2, 4, 5].

Далее приводим собственные клинические наблюдения диагностики фолликулотропного варианта грибовидного микоза в отделении хронических дерматозов ФГБУ «УрНИИДВиИ» Минздрава России, г. Екатеринбург.

### Клинический пример № 1:

Пациент З., 72 лет. Жалобы при поступлении на высыпания на коже туловища, шеи, верхних и нижних конечностей, сопровождающиеся постоянным умеренным зудом.

Anamnesis morbi: начало заболевания около 2 лет назад, постепенное, причинно ни с чем не связывает. Первые проявления в виде высыпаний на коже поясничной области и верхних конечностей, сопровождающиеся слабым периодическим зудом. Наблюдался у дерматовенеролога по месту жительства с диагнозом: распространенный токсико-аллергический дерматит, получал многократное курсовое неспецифическое лечение с кратковременным эффектом. В течение последних трех месяцев отмечает выраженное ухудшение кожного процесса: увеличение размеров и распространение высыпаний на область живота, нижних конечностей, значительное усиление интенсивности кожного зуда. С целью обследования и уточнения диагноза был направлен на стационарное лечение в ФГБУ «УрНИИДВиИ» Минздрава России.

Общее состояние больного при поступлении удовлетворительное, положение активное, сознание ясное.

Костно-мышечная система без особенностей. Подкожно-жировая клетчатка развита недостаточно, распределена равномерно. Грудная клетка правильной формы, симметричная. В легких перкуторно ясный легочный звук, при аускультации дыхание везикулярное, хрипов нет. ЧД 20 в мин. Область сердца не изменена. Границы сердца в пределах нормы. Тоны сердца приглушены, ритм правильный. Пульс 62 удара в минуту. АД 128/65 мм. рт. ст. Живот при пальпации мягкий, безболезненный. Печень у края реберной дуги. Симптом Пастернацкого отрицательный с обеих сторон. Физиологические отправления в норме.

*St. specialis:* на коже туловища, шеи, верхних и нижних конечностей определяются множественные пятна, кирпично-красного цвета, с четкими границами, мелкопластинчатый шелушением на поверхности и единичными геморрагическими эскориациями; бляшки округлой и овальной формы, в диаметре от 0,5 до 3 см, розового цвета с коричневатым оттенком, покрытые блестящими серебристо-белыми чешуйками, умеренно-инфильтрованными, мягко-эластической консистенции. Дермографизм белый. Региональные лимфатические узлы интактны (рис. 1, 2).

Общий анализ крови: Hb — 147 г/л, эр. —  $4,68 \times 10^{12}/л$ , лейкоц. —

8,2×10<sup>9</sup>/л, нейтр. 74,7%, эоз. 2,2%, лимф. 16,3%, мон. 6%, СОЭ — 2 мм/ч. Показатели общего анализа мочи, биохимического анализа крови, иммунограммы — в пределах нормы. Антитела к ВИЧ, гепатитам В и С не обнаружены, комплекс серологических реакций к *Treponema pallidum* отрицательный. При рентгенологическом исследовании грудной клетки патологических изменений не выявлено.

Патоморфологическое исследование биоптата кожи: эпидермис с диффузным гиперкератозом, очаговым паракератозом, выраженным акантозом с неравномерно удлиненными и утолщенными акантотическими выростами. Фокусы лимфоидной инфильтрации клеток, преимущественно средних размеров со значительной примесью гранулоцитов, локализуются перифолликулярно, размывая дермо-эпидермальную границу (рис. 3).

Иммуногистохимическое исследование биоптата кожи: опухолевые клетки экспрессируют CD3 и CD4, не экспрессируют CD8; В-лимфоциты (CD20) в виде небольших скоплений среди опухолевых клеток; определяются единичные Т-лимфоциты, экспрессирующие CD7 и CD8.

На основании данных клинического осмотра и результатов гистологического и иммуногистохимического методов исследования биоптата кожи установлен диагноз: Первичная лимфома кожи, грибовидный микоз, фолликулотропный вариант, ПА стадия (T2, N0, MO, VO).

С целью назначения профильной терапии больной направлен к онкогематологу.

#### Клинический пример № 2:

Пациент С., 44 лет. Жалобы при поступлении на высыпания на коже туловища, шеи, головы, верхних и нижних конечностей, сопровождающиеся периодическим умеренным зудом.

*Anamnesis morbi:* считает себя больным в течение 4–5 лет. Начало заболевания постепенное, ни с чем не связывает. Впервые высыпания появились на коже нижних конечностей и сопровождалась периодическим слабовыраженным зудом. Пациент наблюдался у дерматовенеролога по месту жительства с диагнозами: пиодермия, хроническая экзема. Отмечалось волнообразное течение кожного процесса, с чередованием периодов ухудшения и улучшения на фоне терапии, проводимой в соответствии с профильными стандартами оказания медицинской помощи по установленным диагнозам, однако полной ремиссии по кожному заболеванию не наблюдалось. В течение последнего года отмечено выраженное ухудшение кожного процесса — значительное усиление интенсивности кожного зуда, увеличение количества и размеров элементов, отсутствие эффекта от проводимой терапии. С целью обследования и уточнения диагноза был госпитализирован в ФГБУ «УрНИИДВиИ» Минздрава России.

Общее состояние больного при поступлении удовлетворительное, положение активное, сознание ясное.

Костно-мышечная система без особенностей. Подкожно-жировая клетчатка развита умеренно, распределена равномерно. Грудная клетка правильной формы, симметричная. В легких перкуторно ясный легочный звук, при аускультации дыхание везикулярное, хрипов нет. ЧД 18 в мин. Область сердца не изменена. Границы сердца в пределах нормы. Тоны сердца ясные, ритм правильный. Пульс 70 ударов в минуту. АД 120/60 мм. рт. ст. Живот при пальпации мягкий, безболезненный. Печень у края реберной дуги. Симптом Пастернацкого отрицательный с обеих сторон. Физиологические отправления в норме.

*St. specialis:* Кожный процесс носит распространенный характер. Высыпания определяются на коже туловища, верхних и нижних конечностей; представлены множественными бляшками, ярко-красного цвета, с мелкопластинчатым шелушением на поверхности, умеренной инфильтрацией, плотно-эластической консистенцией. Бляшки имеют округлую, овальную и неправильные формы, в диаметре от 0,5 до 10 см. Поверхность наиболее крупных бляшек покрыта геморрагическими корками, язвами в различных стадиях эпителизации, ярко-красного цвета, с серозно-гнойным отделяемым в области дна, подрытыми краями. На коже в области спины и плеч определяется выраженный фолликулярный гиперкератоз. Дермографизм белый. При обследовании регионарных лимфатических узлов пальпируются задние шейные, подмышечные лимфатические узлы, в диаметре до 0,6 см, овальной формы, мягкие, эластичные, подвижные, безболезненные при пальпации (рис. 4).

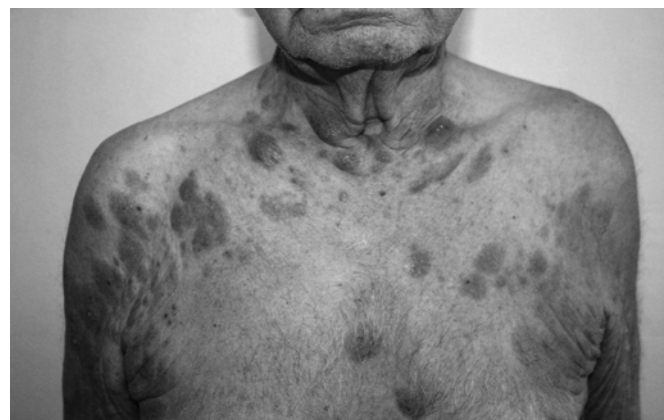

Рис. 1. Пациент 3. DS: Первичная лимфома кожи, грибовидный микоз, фолликулотропный вариант, ПА стадия (T2, N0, MO, VO).

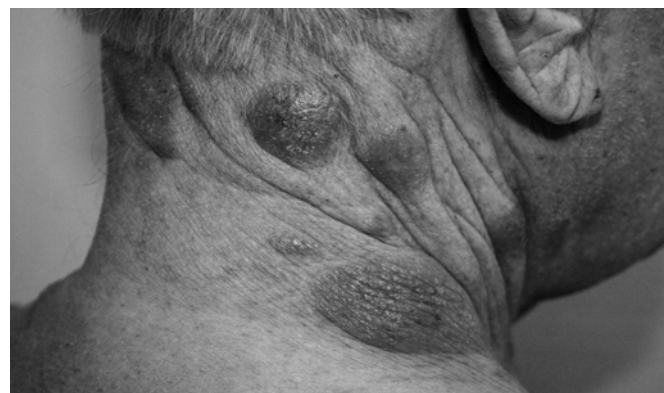


Рис. 2. Пациент 3. Множественные образования округлой и овальной формы, на коже шеи, с четкими границами.

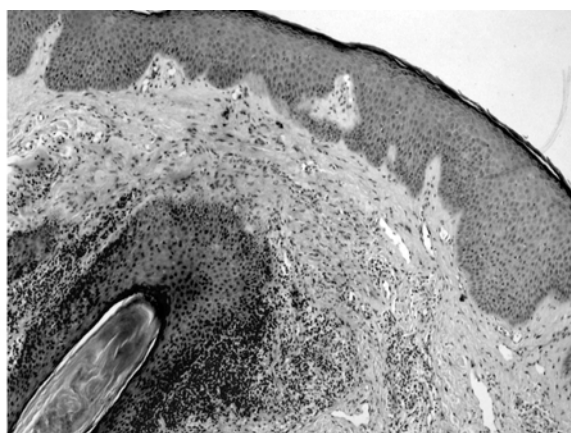


Рис. 3. Пациент 3. Перифолликулярная локализация инфильтрата, состоящего преимущественно из лимфоцитов среднего размера и гранулоцитов. Гистологическое исследование биоптата кожи (окраска гематоксилин и эозин, увеличение 100).

Общий анализ крови: Hb — 149 г/л, эр. — 4,92×10<sup>12</sup>/л, лейкоц. — 17,8×10<sup>9</sup>/л, нейтр. — 68,7%, эоз. — 14%, лимф. — 11%, мон. — 4%, СОЭ — 17 мм/ч. В общем анализе мочи, биохимическом анализе крови и иммунограмме отклонений не выявлено. Антитела к ВИЧ, гепатитам В и С не обнаружены, комплекс серологических реакций к *Treponema pallidum* отрицательный. При рентгенологическом исследовании грудной клетки патологических изменений не выявлено.

Патоморфологическое исследование биоптата кожи: в эпидермисе — умеренный гиперкератоз, паракератоз, выраженный акантоз с неравномерным удлинением преимущественно широких акантотических выростов. Роговой слой очагово инфильтрирован скоплениями нейтрофилов. Дермо-эпидермальная граница на большем протяжении интактна. Экзоцитоз эпидермиса незначи-

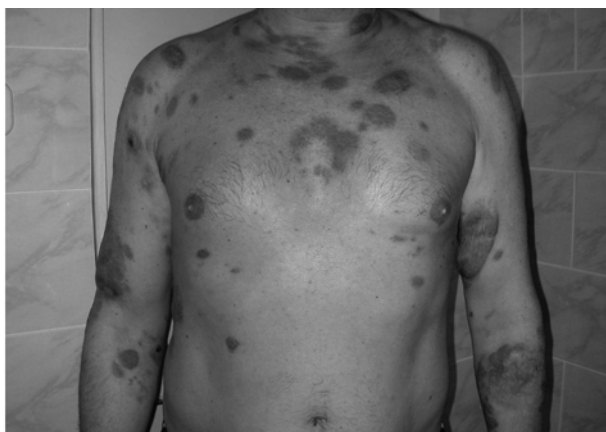

Рис. 4. Пациент С. DS: Первичная лимфома кожи, грибовидный микоз, фолликулотропный вариант, ПА стадия, (T2, N1, MO, VO). Множественные элементы на коже шеи, туловища, верхних конечностей, ярко-красного цвета.

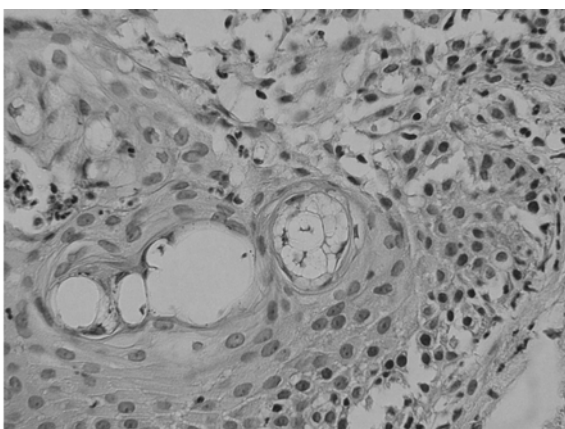


Рис. 5. Пациент С. Деструктивные изменения волосяного фолликула с образованием микрокист. Гистологическое исследование биоптата кожи (окраска гематоксилин и эозин, увеличение 630).

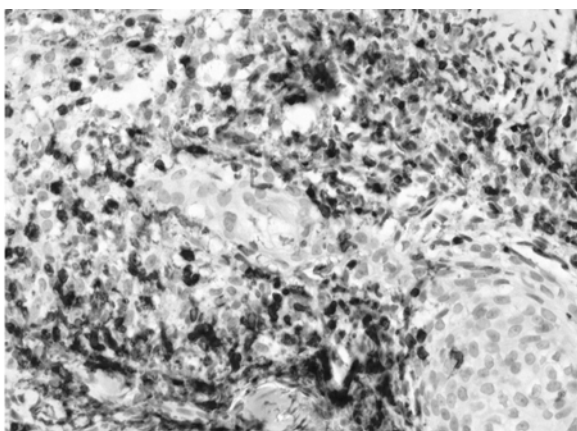


Рис. 6. Пациент С. Иммуногистохимическое исследование биоптата кожи. Экспрессия CD3 (PS1) в клетках перифолликулярного инфильтрата (ПАП - метод, увеличение 400).

тельный. В дерме, преимущественно в глубоких отделах, крупно-фокусные массивные инфильтраты, в том числе в эпителиальной выстилке волосяного фолликула с частичной деструкцией последней. Состав инфильтратов гетерогенный — лимфоидные клетки мелких и средних размеров с округлыми и зазубренными ядрами, крупные клетки с морфологией зрелых гистиоцитов, единичные клетки с крупными гиперхромными ядрами неправильной формы, эозинофилы в значительном количестве. В просвете некоторых фолликулов — массивные скопления нейтрофилов, небольшие ки-

стозные полости (рис. 5).

Иммуногистохимическое исследование биоптата кожи: преимущественно большое число клеток инфильтрата экспрессирует CD2, CD3, CD4 и CD5; определяются единичные CD7, CD8 и CD20 позитивные клетки (рис. 6).

На основании данных клинического осмотра и результатов гистологического и иммуногистохимического методов исследования биоптата кожи установлен диагноз: Первичная лимфома кожи, грибовидный микоз, фолликулотропный вариант, ПА стадия, (T2, N1, MO, VO).

Представленный «дуэт» клинических случаев демонстрирует, что фолликулотропный вариант грибовидного микоза может оставаться недиагностированным в течение нескольких лет ввиду вариативности кожных проявлений и клинического сходства с существенным числом дерматозов. Врач дерматовенеролог в своей практике должен помнить о существовании опасных для жизни пациента лимфопролиферативных заболеваний кожи и организовывать диагностический маршрут больного с использованием современных гистологических и иммуногистохимических методов исследования биоптата кожи, что будет определять своевременность последующих реализуемых терапевтических технологий и позволит увеличить выживаемость пациентов.

#### ЛИТЕРАТУРА:

1. Знаменская Р.Ф., Катунина О.Р., Яковлева С.В. Первичные лимфомы кожи. Вестник дерматологии и венерологии. 2009; 3: 25 – 37.
2. Hothali G. Review of the treatment of mycosis fungoides and Sézary syndrome: A stage-based approach / Int. J. Health Science. 2013; 7(2): 220-239.
3. Querfeld C., Guitart J., Kuzel T.M., Rosen S.T. Primary cutaneous lymphomas: a review with current treatment options. Blood Rev. 2003; 17: 131 – 142.
4. Willemze R., Jaffe E.S., Burg G. et al. WHO-EORTC classification for cutaneous lymphomas. Blood. 2005; 105(10): 3768-3785.
5. Тлиш М.М., Катханова О.А., Кузнецова Т.Г. и др. Лимфомы кожи. Учебно-методическое пособие. Краснодар. 2013: 62 с.
6. Скрек С.В. Клинико-морфологическая и молекулярно-генетическая характеристика больных первичными лимфомами кожи. Диссертация на соискание ученой степени кандидата медицинских наук. Санкт-Петербург. 2011: 124 с.
7. Baratli J., Balakirski G., Megahed M. Folliculotropic mycosis fungoides. Hautarzt. 2014; 65 (12): 1011-1013.
8. Болезни кожи: монография [атлас] / под ред. Н.В. Кунгурова. – Екатеринбург: УрНИИДВиИ. 2014: 176 с.
9. Mantaka P., Malecka A., Troen G. Multiple distinct T-cell clones in folliculotropic mycosis fungoides. Am. J. Dermatopathol. 2014; 36(12): 972-976.
10. Кунгуров Н.В., Кохан М.М., Сазонов С.В., Азовская Т.Ю., Куклин И.А. Алгоритмы клинико-лабораторной диагностики злокачественных лимфом кожи// Вестник дерматологии и венерологии. 2002; 6: 16-19.
11. Сафонова Г.Д., Кохан М.М., Зильберберг Н.В., Римар О.Г., Куклин И.А. Оптимизация диагностики и перспективы патогенетических исследований первичных лимфом кожи (обзор литературы). Международный журнал прикладных и фундаментальных исследований. 2014; 12 : 264-268.

Авторская справка

Куклин Игорь Александрович

ФГБУ «Уральский научно-исследовательский институт дерматовенерологии и иммунопатологии» Министерства здравоохранения Российской Федерации  
Доцент, кандидат медицинских наук, старший научный сотрудник научного клинического отдела дерматологии  
Российская Федерация, 620076, г. Екатеринбург, ул. Щербакова, д. 8  
kuklin71@mail.ru.

Кохан Муза Михайловна

ФГБУ «Уральский научно-исследовательский институт дерматовенерологии и иммунопатологии» Министерства здравоохранения Российской Федерации  
Профессор, доктор медицинских наук, заведующая научным клиническим отделом дерматологии  
Российская Федерация, 620076, г. Екатеринбург, ул. Щербакова, д. 8  
mkokhan@yandex.ru

Сазонов Сергей Владимирович  
ГБОУ ВПО «Уральский государственный медицинский университет» Министерства  
здравоохранения Российской Федерации  
Профессор, доктор медицинских наук, заведующий кафедрой гистологии, цитологии  
и эмбриологии  
Российская Федерация, 620028, г. Екатеринбург, ул. Репина, д. 3  
prof-ssazonov@yandex.ru

Волкова Наталья Владимировна  
Клиника лазерной косметологии «LinLine»  
кандидат медицинских наук, врач-дерматовенеролог  
Российская Федерация, 620144, г. Екатеринбург, ул. Шейнкмана, д. 134а  
natvolkovav@gmail.com

Римар Ольга Генриховна  
ФГБУ «Уральский научно-исследовательский институт дерматовенерологии и имму-  
нопатологии» Министерства здравоохранения Российской Федерации  
Младший научный сотрудник научного клинического отдела дерматологии  
Российская Федерация, 620076, г. Екатеринбург, ул. Щербакова, д. 8

Сафонова Галина Дмитриевна  
ФГБУ «Уральский научно-исследовательский институт дерматовенерологии и имму-  
нопатологии» Министерства здравоохранения Российской Федерации  
Кандидат биологических наук, старший научный сотрудник научного  
экспериментально-лабораторного отдела  
Российская Федерация, 620076, г. Екатеринбург, ул. Щербакова, д. 8  
galdm@mail.ru

Тюленева Анна Сергеевна  
ФГБУ «Уральский научно-исследовательский институт дерматовенерологии и имму-  
нопатологии» Министерства здравоохранения Российской Федерации  
Клинический ординатор  
Российская Федерация, 620076, г. Екатеринбург, ул. Щербакова, д. 8  
nutik3331990@mail.ru

*Kuklin I.A., Kokhan M.M., Sazonov S.V.,  
Volkova N.V., Rimar O.G., Safonova G.D.,  
Tyuleneva A.S.*

## FOLLICULOTROPIC VARIANT OF MYCOSIS FUNGOIDES. «DUET» OF CLINICAL CASES

Ural Research Institute of Dermatovenerology and Immunopathology;  
Ural state medical University;  
Laser cosmetology clinic network «LinLine»;  
Institute of medical cellular technologies,  
Yekaterinburg, Russian Federation

**Abstract.** The article presents modern data related to the clinical picture, pathologic features, differential diagnosis and treatment of folliculotropic variant of mycosis fungoides. Descriptions of own clinical observation of folliculotropic variant of mycosis fungoides in two men at the age of 72 and 44, who received medical treatment in the Department of chronic dermatoses, are presented. Diagnosis was based on data of clinical patterns, histological and immunohistochemical examinations of biopsy material. Presented «duet» of clinical cases demonstrates the complexity of diagnosis of folliculotropic variant of mycosis fungoides, emphasizes the necessity of using of modern histological and immunohistochemical studies of biopsy material for timely realization of therapeutic technologies and increase of patient's survival.

**Key words:** mycosis fungoides, folliculotropic mycosis fungoides, diagnosis, treatment

### REFERENCES

1. Znamenskaya R. F., Katunina O. R., Yakovleva S. V. Primary Cutaneous Lymphomas. Journal of dermatology and venereology. 2009; 3: 25 – 37.
2. Hothali G. Review of the treatment of mycosis fungoides and Sézary syndrome: A stage-based approach. Int. J. Health Science. 2013;

7(2): 220–239.

3. Querfeld C., Guitart J., Kuzel T.M., Rosen S.T. Primary cutaneous lymphomas: a review with current treatment options. Blood Rev. 2003; 17: 131 – 142.

4. Willemze R., Jaffe E.S., Burg G. et al. WHO-EORTC classification for cutaneous lymphomas. Blood 2005. 105; 10: 3768—3785.

5. Tlsh M. M., Kathanova O. A., Kuznetsova T. G. et al. Cutaneous Lymphomas. Study guide. Krasnodar. 2013; 62 p.

6. Skrek S. V. Clinicopathologic and molecular genetic characteristics of patients with primary cutaneous lymphomas. Dissertation for the degree of Candidate of Medicine. Saint-Petersburg 2011; 124.

7. Baratli J., Balakirski G., Megahed M. Folliculotropic mycosis fungoides. Hautarzt. 2014; 65 (12): 1011-1013.

8. Skin diseases: a monograph [Atlas] ed. by N. V. Kungurov. – Ekaterinburg: Urniidvii, 2014; 176 p.

9. Mantaka P., Malecka A., Troen G. Multiple distinct T-cell clones in folliculotropic mycosis fungoides. Am. J. Dermatopathol. 2014; 36(12): 972-976.

10. Kungurov N. V., Kokhan M. M., Sazonov S. V., Azovskaya T.Yu., Kuklin I. A. Algorithms for clinical and laboratory diagnosis of malignant lymphomas. Journal of dermatology and venereology. 2002; 66: 16-19.

11. Safonova G. D., Kokhan M. M., Zilberberg N. V., Rimar O. G., Kuklin I. A. Optimization of diagnosis and prospects of pathogenetic studies of Primary Cutaneous Lymphomas (review of literature). International journal of applied and fundamental research. 2014; 12: 264-268.

### Authors

Kuklin Igor A.

Ural Research Institute of Dermatovenerology and Immunopathology  
Associate Professor, candidate of medical Sciences, senior researcher of scientific clinical Department of dermatology  
Russian Federation, 620076, Yekaterinburg, Shcherbakova, 8  
kuklin71@mail.ru

Kokhan Muza M.

Ural Research Institute of Dermatovenerology and Immunopathology  
Professor, Doctor of Medical Science, chief of scientific clinical Department of dermatology Russian Federation, 620076, Yekaterinburg, Shcherbakova, 8  
mkokhan@yandex.ru

Sazonov Sergey V.

Ural state medical University  
Professor, Doctor of Medical Science, head of Department of histology, Cytology and embryology Russian Federation, 620028, Yekaterinburg, Repina, 3  
prof-ssazonov@yandex.ru

Volkova Natalia V.

candidate of medical Sciences, dermatologist and cosmetologist of laser cosmetology clinic network «LinLine»  
Russian Federation, 620144, Yekaterinburg, Sheinkmana 134а  
natvolkovav@gmail.com

Rimar Olga G.

Ural Research Institute of Dermatovenerology and Immunopathology  
Junior researcher of scientific clinical Department of dermatology  
Russian Federation, 620076, Yekaterinburg, Shcherbakova, 8

Safonova Galina D.

Ural Research Institute of Dermatovenerology and Immunopathology  
Candidate of Biology Sciences, senior researcher of scientific experimental laboratory Department  
Russian Federation, 620076, Yekaterinburg, Shcherbakova, 8  
galdm@mail.ru

Tyuleneva Anna Sergeevna

Ural Research Institute of Dermatovenerology and Immunopathology  
Resident  
Russian Federation, 620076, Yekaterinburg, Shcherbakova, 8  
nutik3331990@mail.ru